



貧血

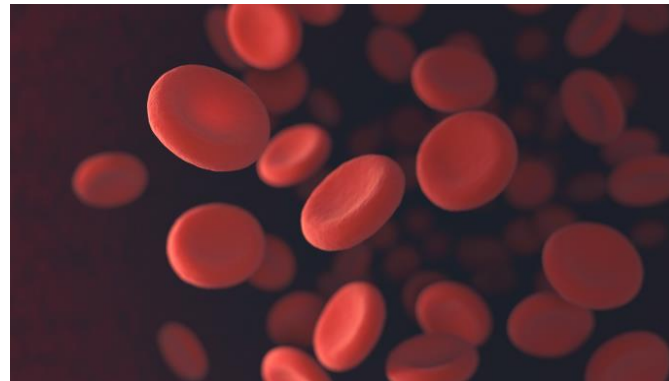血液鏡檢組

黃恆毅

UCL



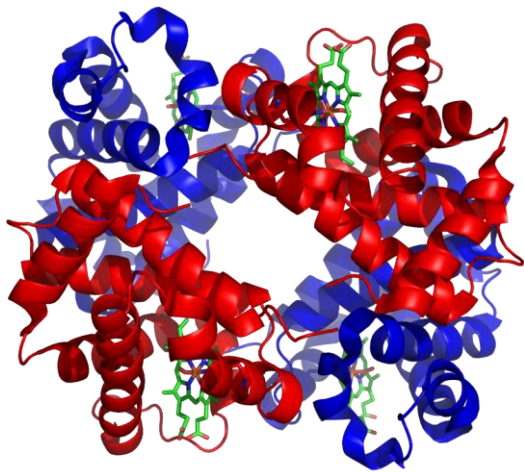
貧血概論



NEXT
PAGE

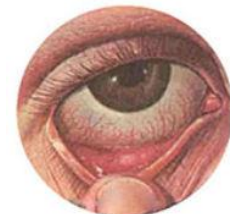何謂貧血

- 血液中的紅血球細胞數目減少、血色素降低或血容積減少的狀態

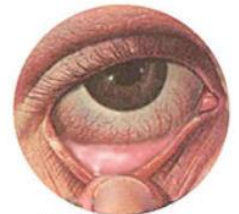

貧血症狀

1. 皮膚：臉色蒼白；皮膚乾燥、泛白、失去光澤；嘴唇泛白；手部掌紋泛白。
2. 眼睛：眼瞼結膜呈白色；溶血性貧血時鞏膜呈黃色。
3. 口腔：嘴唇及口腔黏膜泛白。
4. 舌頭：舌面光滑、舌炎或舌乳突減少。
5. 指甲：失去光澤、泛白且變薄、斷裂；前端向外彎曲；有的甚至呈湯匙狀。
6. 頭髮：頭髮乾燥、脫落



Conjuntiva normal



Conjuntiva pálida = anemia

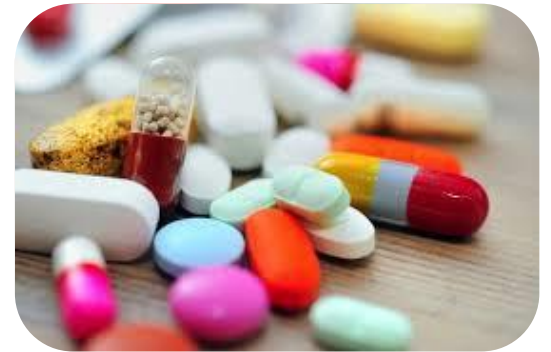貧血症狀

1. 心臟：心悸、氣喘、心慌、心跳加快、心臟擴大，心衰竭
2. 腦部：嗜睡、頭暈、記憶力減退、注意力不集中
3. 消化系統：食慾不振、胃液分泌不足，胃炎



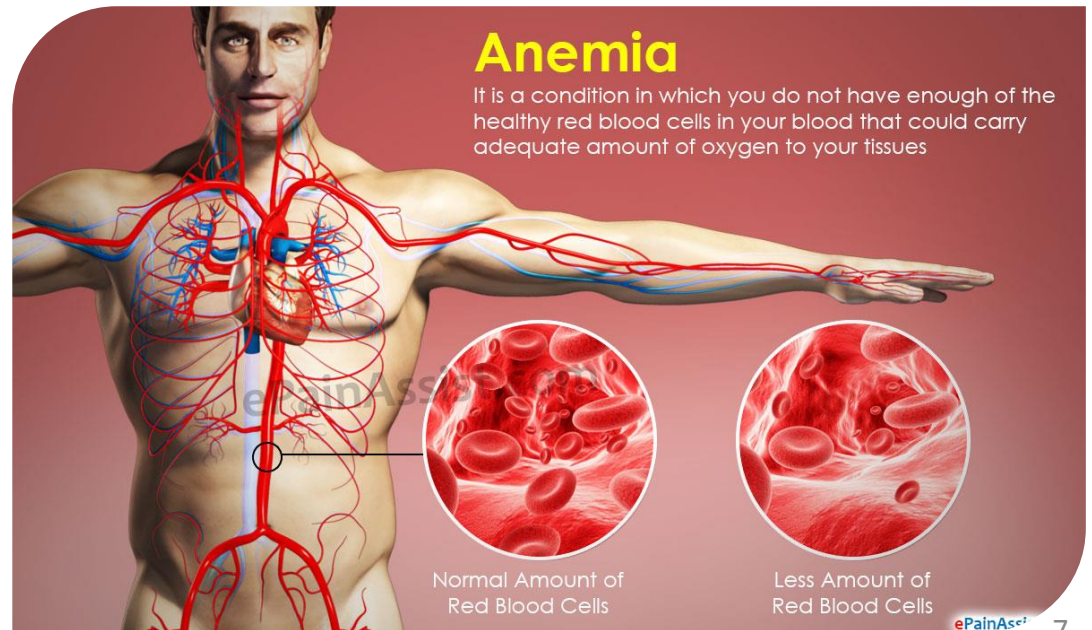
貧血高風險因子

- 育齡期婦女
- 素食
- 速食主義
- 濫用藥物
- 腎功能衰退
- 腸胃潰瘍
- 甲狀腺機能亢進或低下



貧血的原因

- 健康紅血球的生產量減少
- 血液流失
- 紅血球的破壞增加

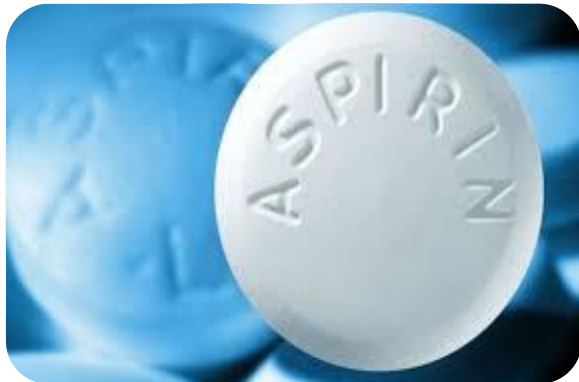

健康紅血球的生產量減少

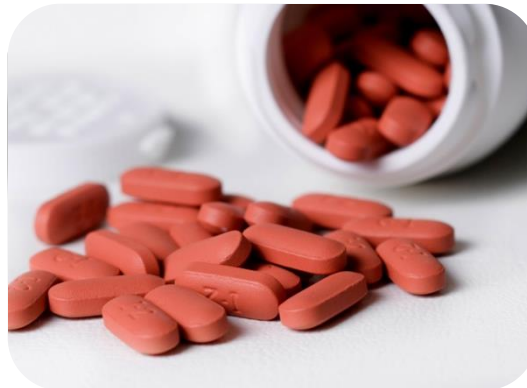1. 骨髓內的紅血球生成減少：缺鐵性貧血、地中海型貧血
2. 骨髓紅血球生產不良：骨髓分化不良症候群、巨芽母球形貧血
3. 骨髓內的紅血球生產減少：再生不良性貧血
4. 造血幹細胞異常：癌症、淋巴癌、多發性骨髓瘤
5. 慢性疾病：腎臟疾病、代謝性疾病、發炎。
6. 老化

血液流失

1. 腸胃道：痔瘡，腸胃炎，癌症
2. 藥物：N-SAIDs
3. 月經
4. 多胞胎產婦



aspirin

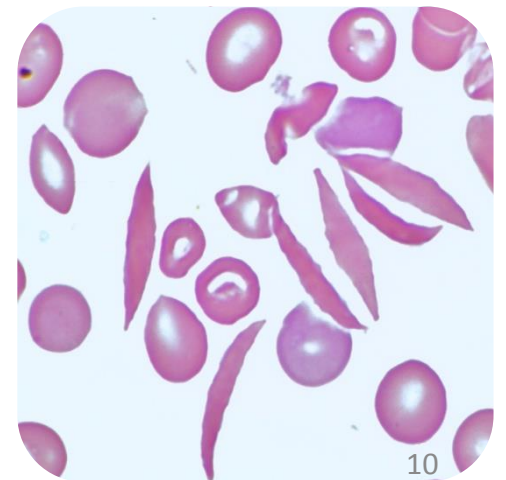


ibuprofen



紅血球的破壞增加- 內因性

1. 紅血球胞膜性病變：
遺傳性球狀紅血球症、遺傳性橢圓狀紅血球症、陣發性夜間血紅素尿症
2. 血紅素性病變：
鐮刀狀紅血球貧血、不穩定血紅素
3. 酵素缺乏：
G-6-PD、Pyruvate kinase



紅血球的破壞增加-外因性

1. 免疫性：
自體免疫、藥物
2. 血管病變：
血栓性血小板缺乏紫斑症、溶血性尿毒症候群、心瓣膜置換術
3. 感染症
4. 脾臟機能亢進症

貧血定義-CBC



410	RBC($10^3/\mu\text{l}$)	380
13.5	HB(g/dL)	12
40	HCT(%)	35

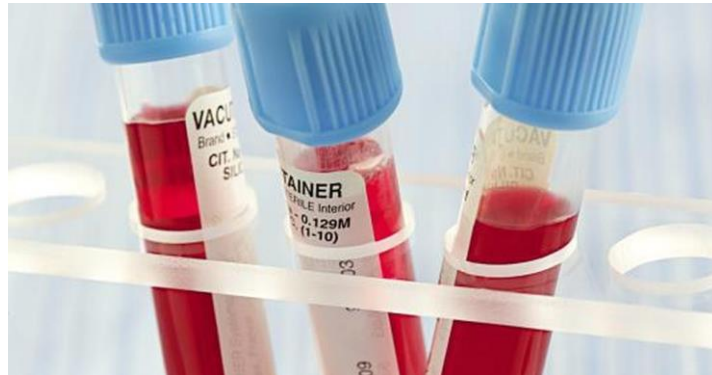

貧血分類

Mean Corpuscular Volume (MCV)

- **小球性貧血**：缺鐵性貧血、地中海型貧血、慢性疾病所產生之貧血、及鐵芽球性貧血。
- **正球性貧血**：骨髓內的生產減少（再生不良性貧血、白血病、淋巴癌、多發性骨髓瘤）、腎臟疾病、代謝性疾病、及發炎性疾病等等。
- **大球性貧血**：巨芽球性貧血、網狀紅血球增生性貧血、骨髓分化不良症候群、及肝臟疾病。

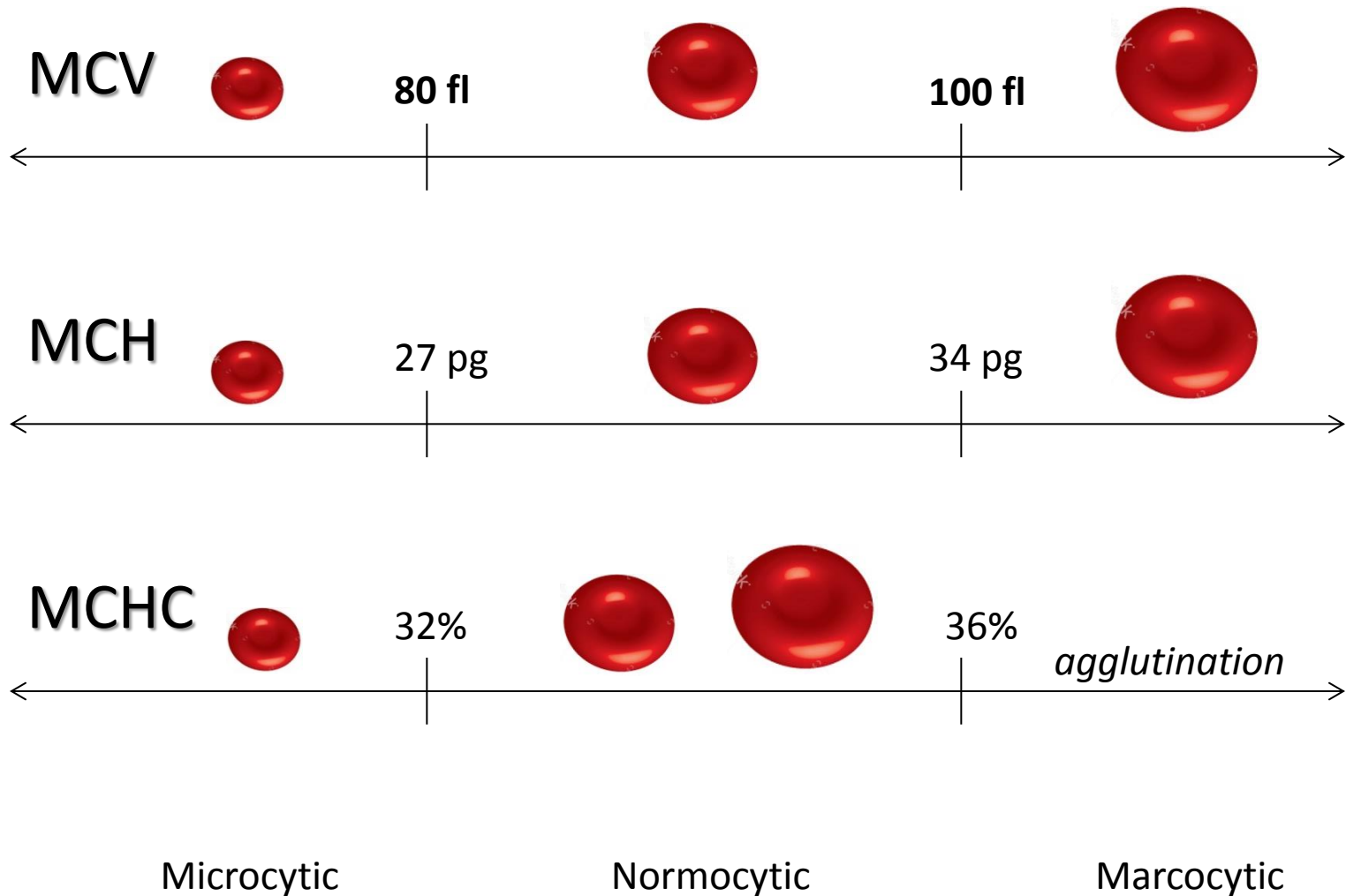
實驗室檢查



NEXT
PAGE

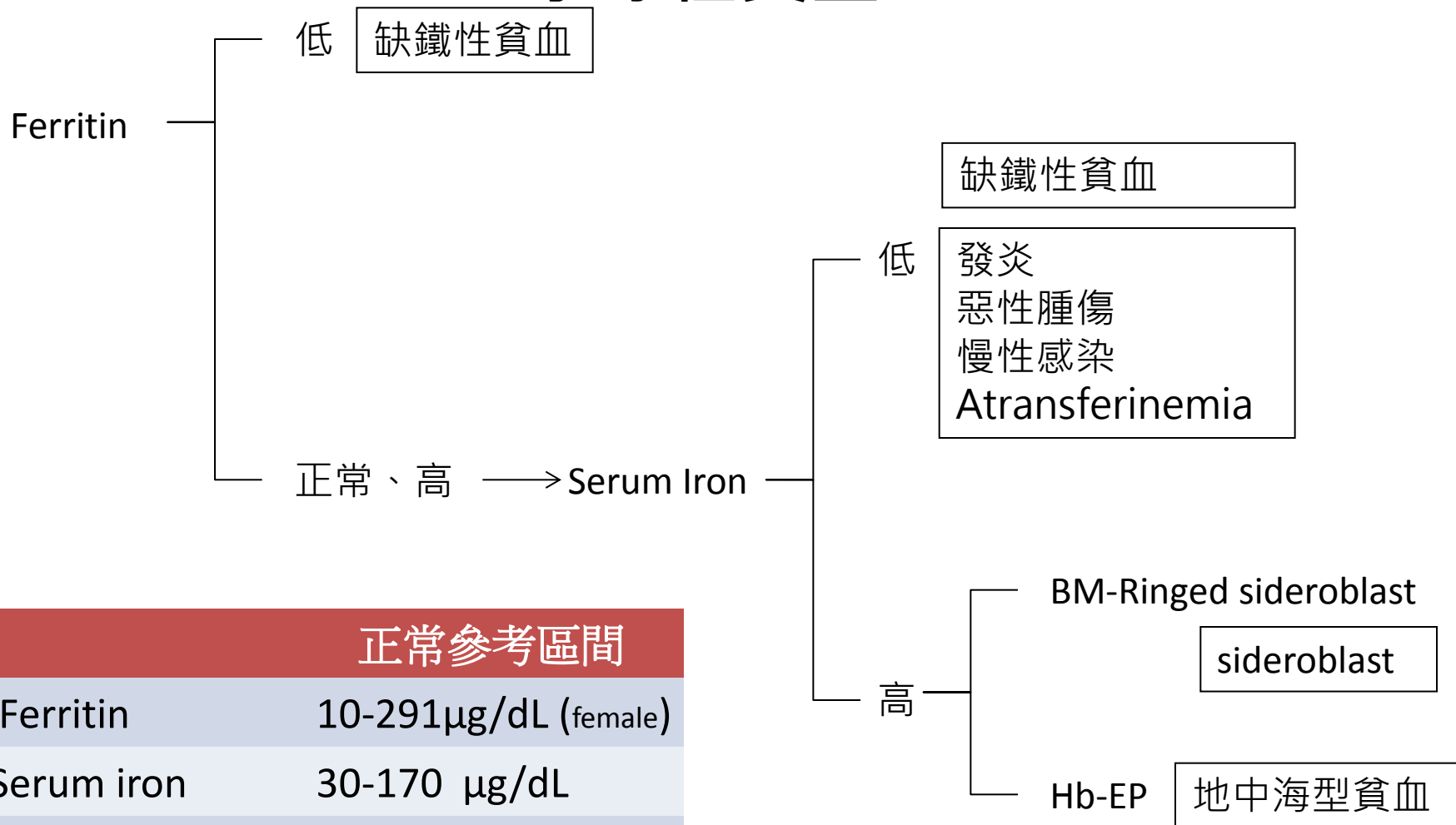
morphological classification

型態分類



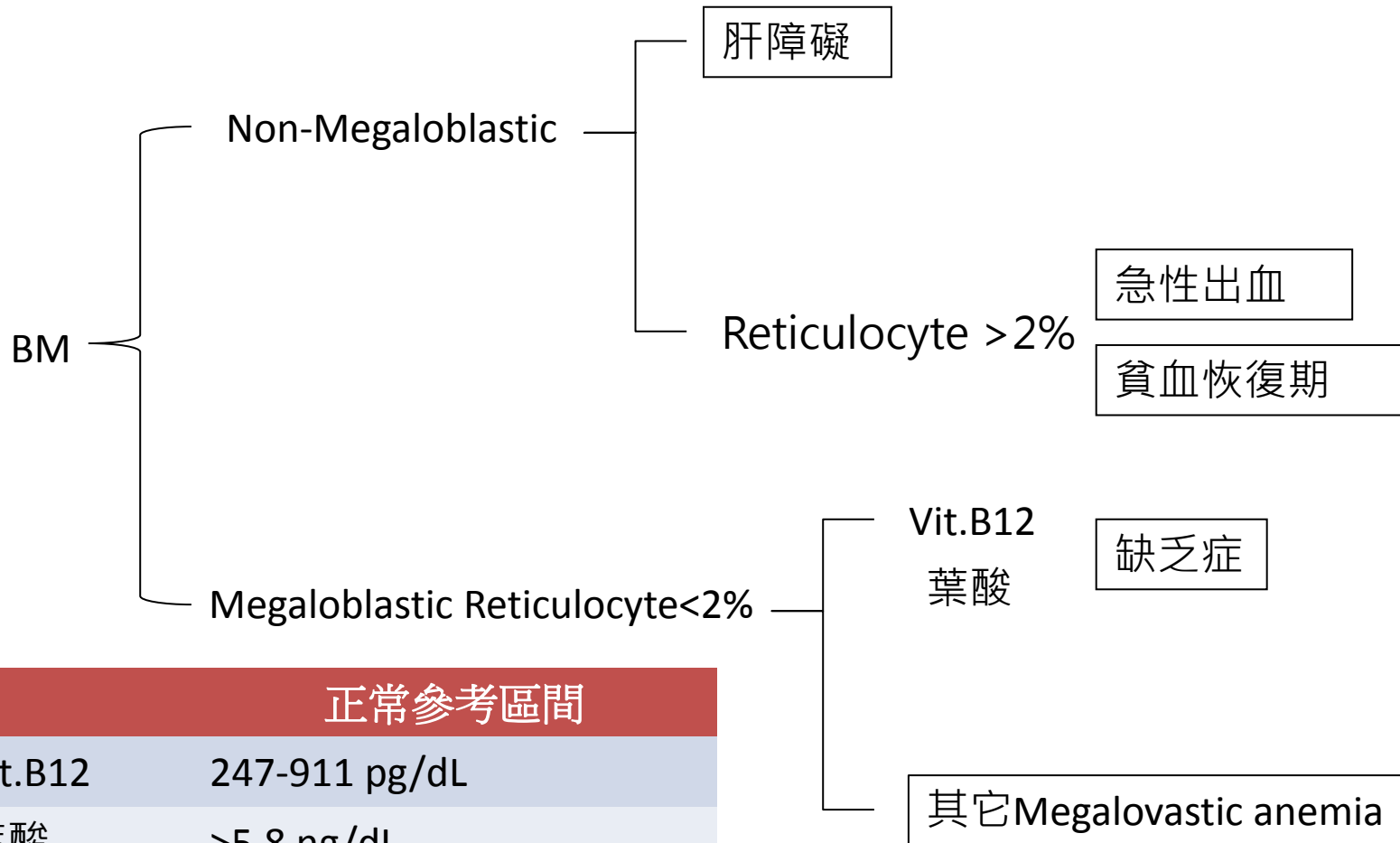
Microcytic anemia

小球性貧血



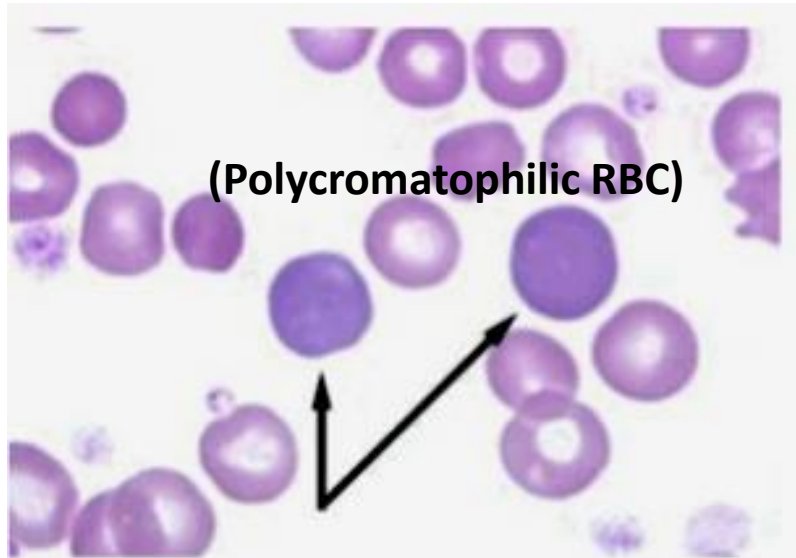
正常參考區間	
Ferritin	10-291µg/dL (female)
Serum iron	30-170 µg/dL
TIBC	200-340 µg/dL

Marcocytic anemia 大球性貧血

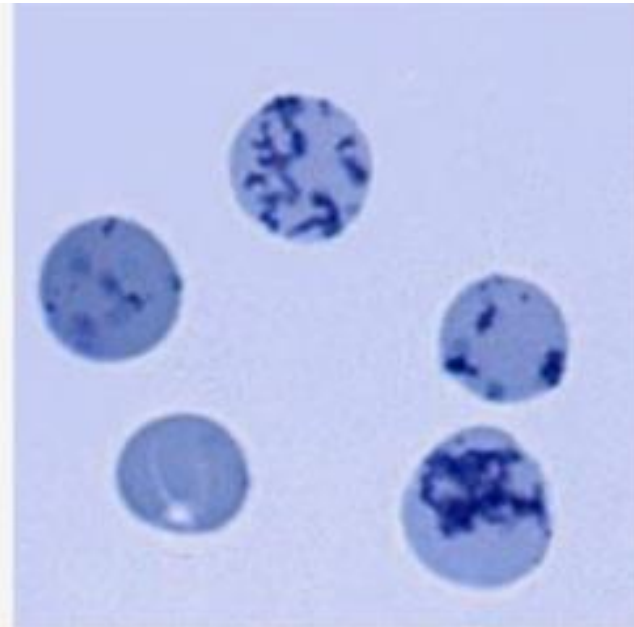


正常參考區間	
Vit.B12	247-911 pg/dL
葉酸	>5.8 ng/dL
Reticulocyte	0.5-1.5%

Reticulocyte count

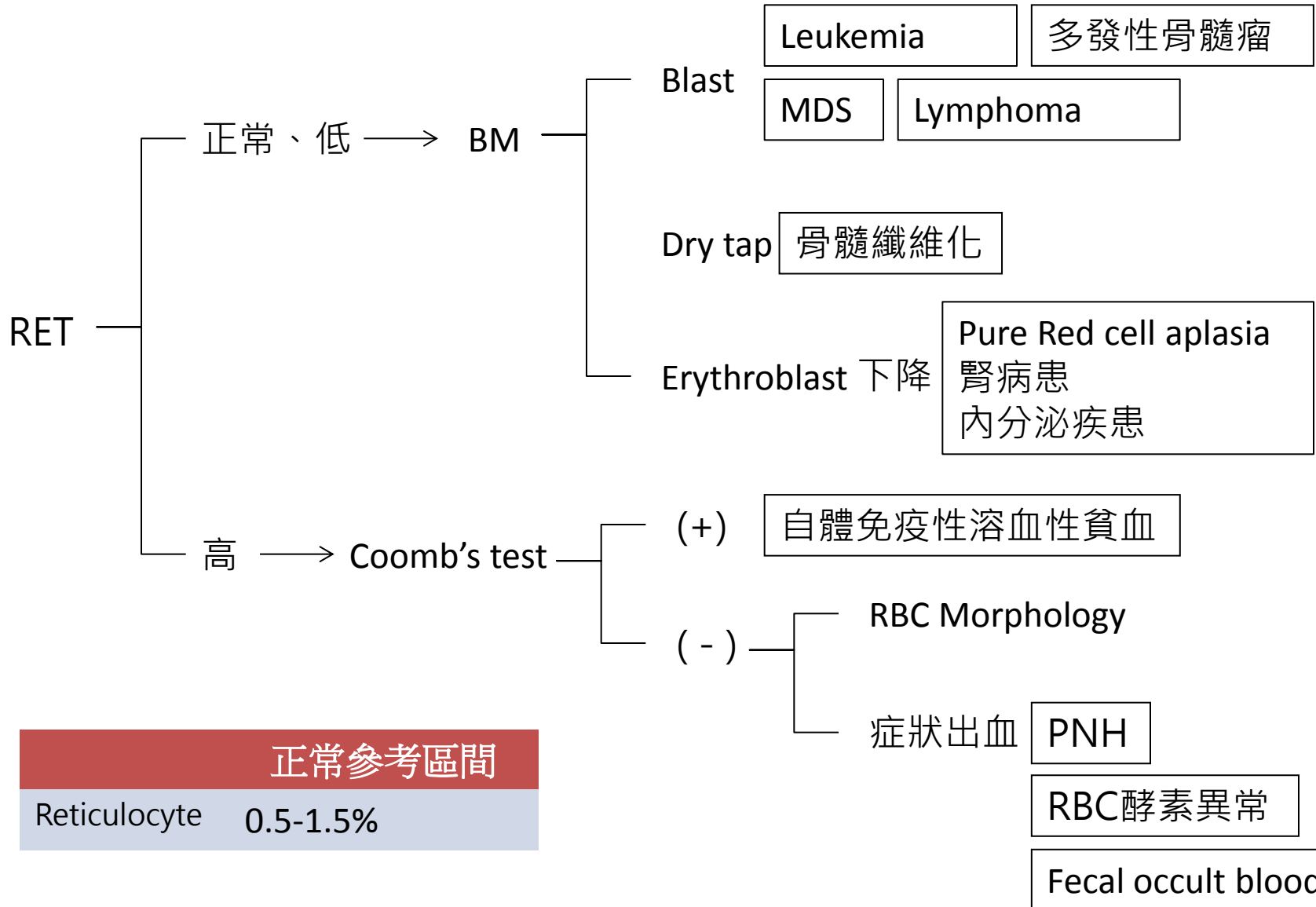


Reticulocytes
stained with Wright
stain



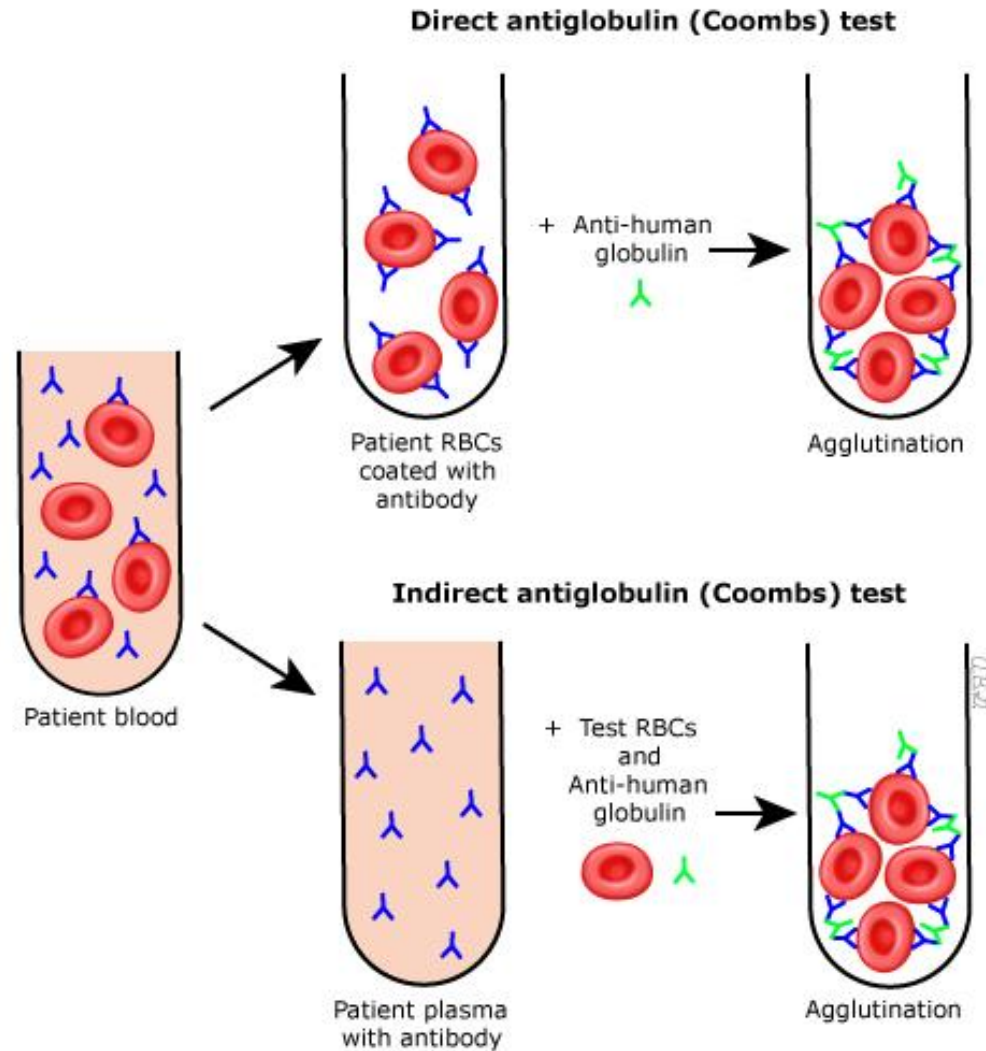
Stained with NMB
showing ribosomal
RNA

Normocytic anemia



正常參考區間
Reticulocyte 0.5-1.5%

Coomb's test



RBC Morphology

遺傳性球狀紅血球症

遺傳性橢圓狀紅血球症

鎌狀紅血球症





























無 β -脂蛋白血症(棘狀)

中度地中海貧血(靶狀)

G-6PD缺乏症(Heinz小體)

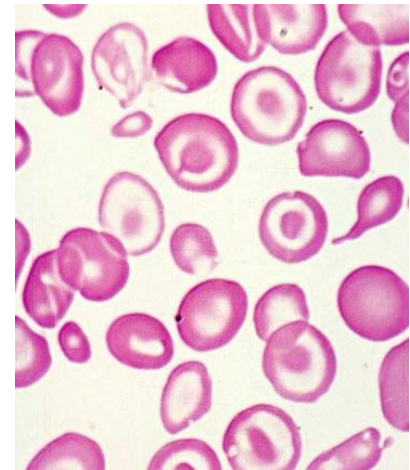
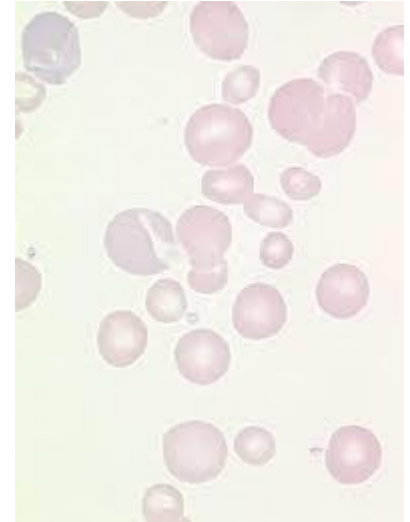
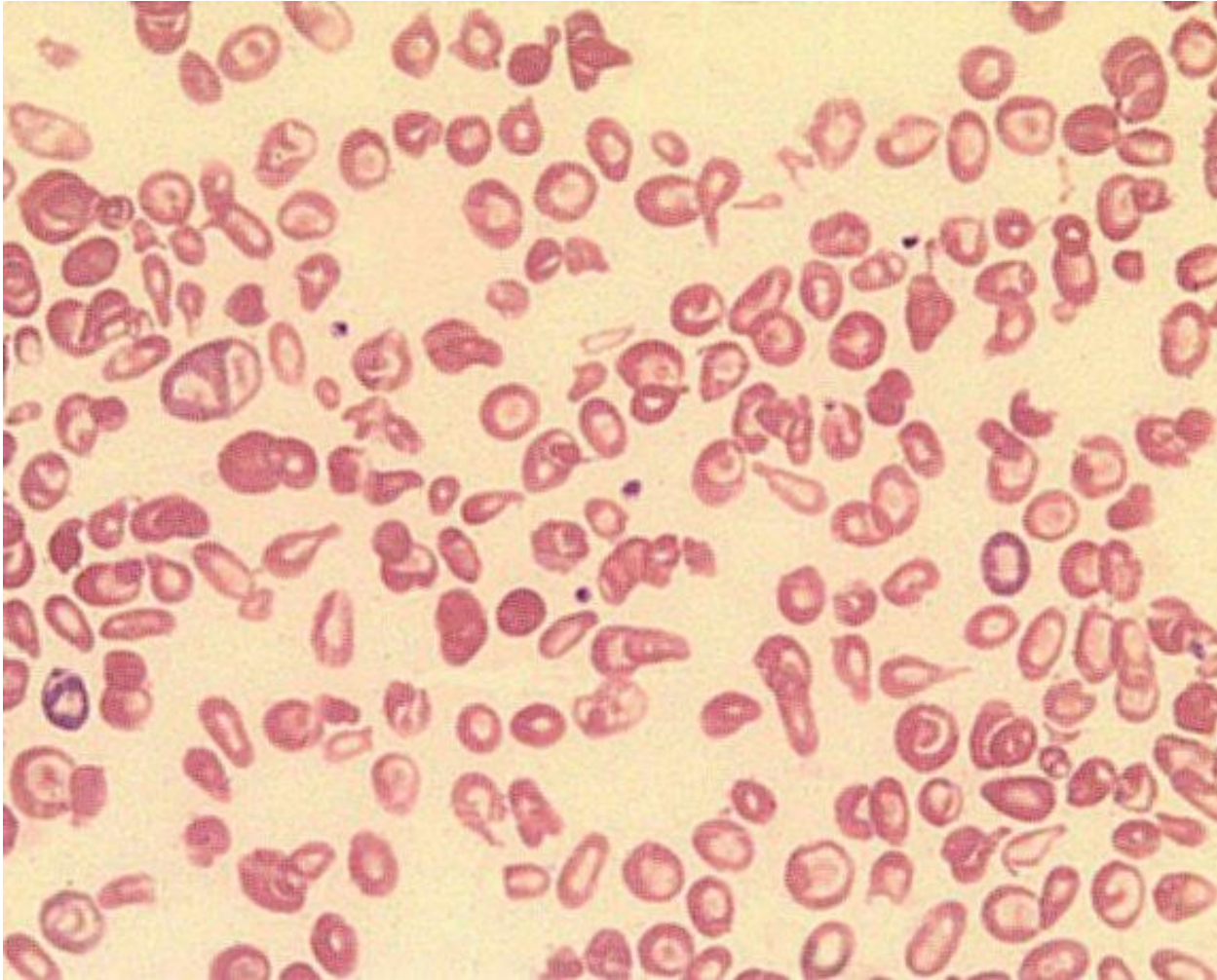
細血管異常性溶血性貧血

骨髓纖維症(Poikilocytosis)

RED BLOOD CELL MORPHOLOGY					
Size variation	Hemoglobin distribution	Shape variation		Inclusions	Red cell distribution
Normal 	Hypochromia 1+ 	Target cell 	Acanthocyte 	Pappenheimer bodies (siderotic granules) 	Agglutination 
Microcyte 	2+ 	Spherocyte 	Helmet cell (fragmented cell) 	Cabot's ring 	Rouleaux 
Macrocyte 	3+ 	Ovalocyte 	Schistocyte (fragmented cell) 	Basophilic stippling (coarse) 	
Oval macrocyte 	4+ 	Stomatocyte 	Tear drop 	Howell-Jolly 	
Hypochromic macrocyte 	Polychromasia (Reticulocyte) 	Sickle cell 	Burr cell 	Crystal formation HbSC  HbC 	

Poikilocytosis

畸形紅血球症

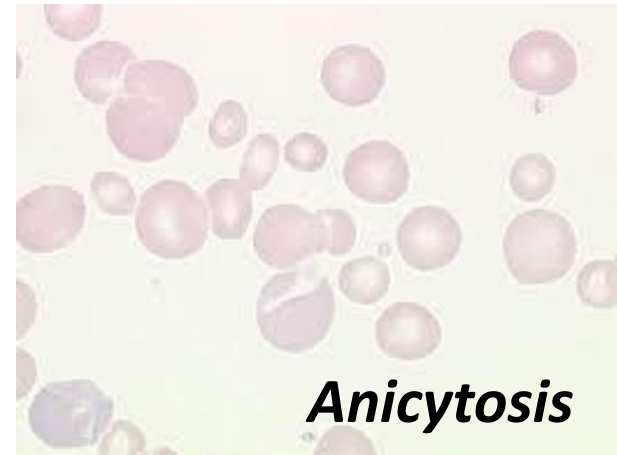
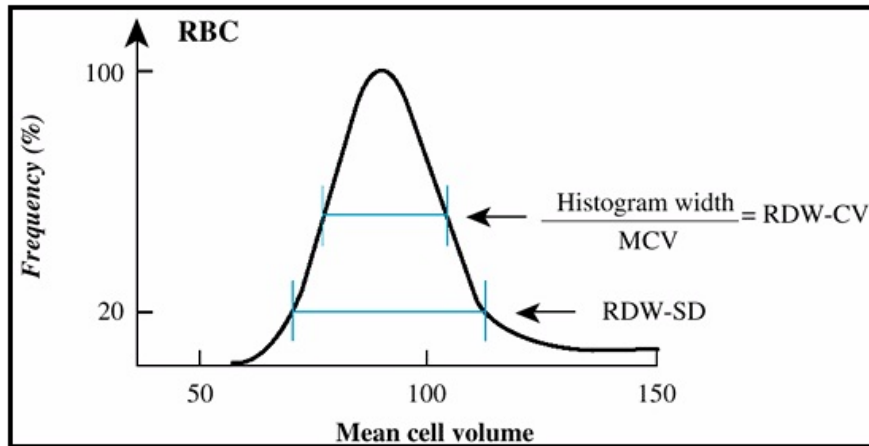


其他輔助性檢查



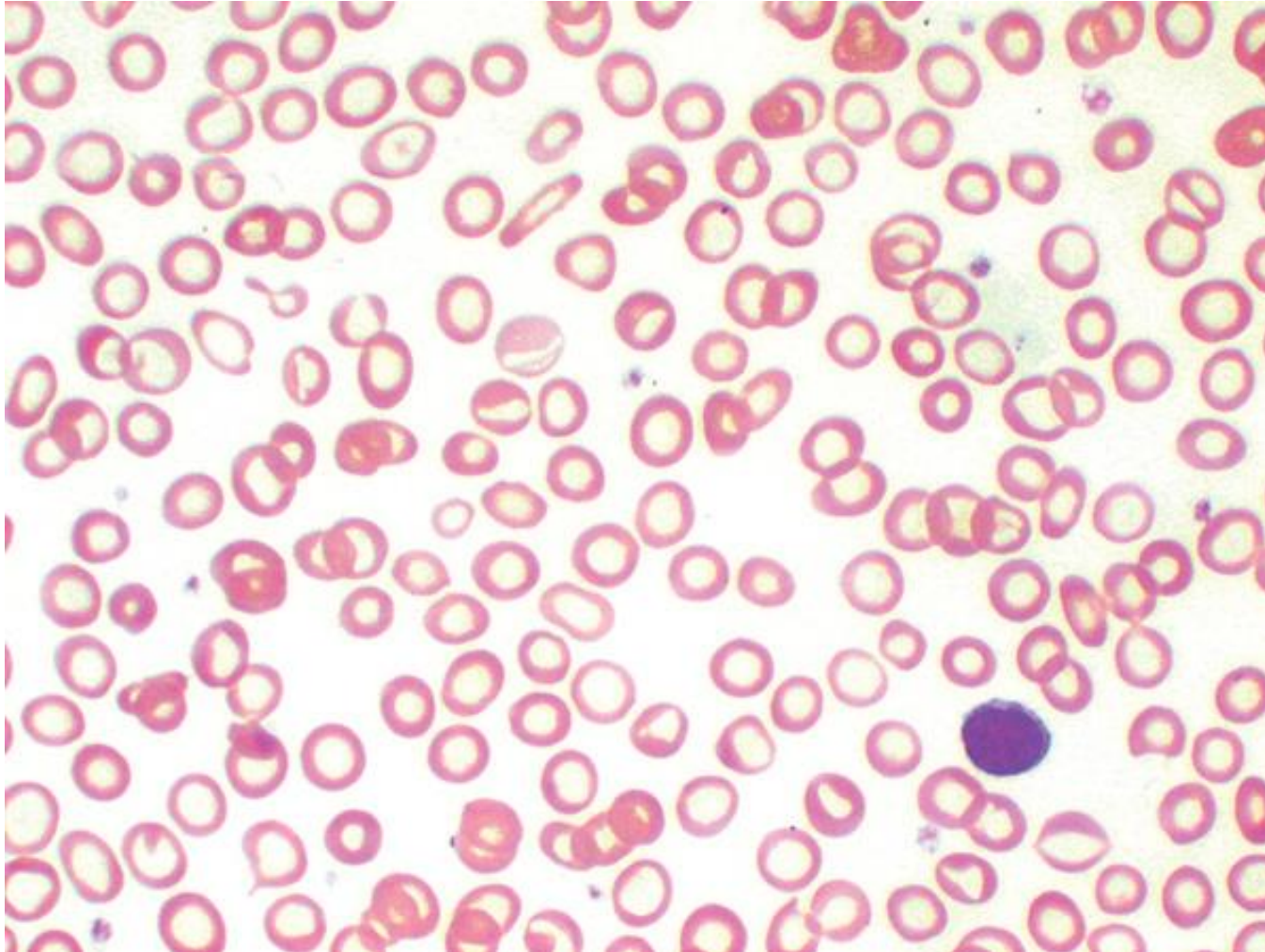
NEXT
PAGE

RDW-CV / Anisocytosis



MCV	RDW	貧血類型	舉例
N	N	正常細胞	急性失血
	↑	正常細胞/ 大小不一	aplastic anemia 、 G6PD 、 PNH
↑	N	大細胞	少數 aplastic anemia
	↑	大細胞/大小不一	MDS 、 megaloblastic anemia
↓	N	小細胞	thalassemia 、 hereditary spherocytosis(HS)
	↑	小細胞 /大小不一	iron deficiency anemia(IDA)

RDW-CV



Iron Deficiency Anemia

✓缺鐵性貧血時 RDW會增加；輕度地中海型貧血，88%RDW正常，而中度和重度地中海型貧血的 RDW會增加。

✓RDW可區分缺鐵性貧血與輕度地中海型貧血。

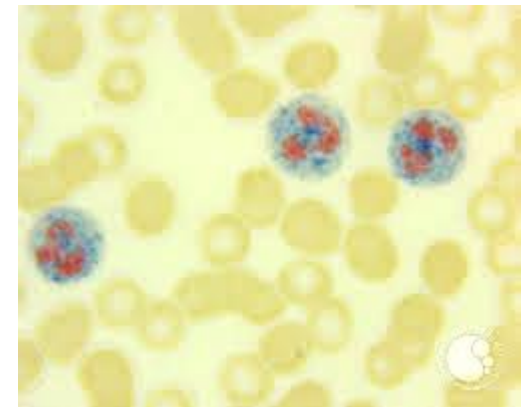
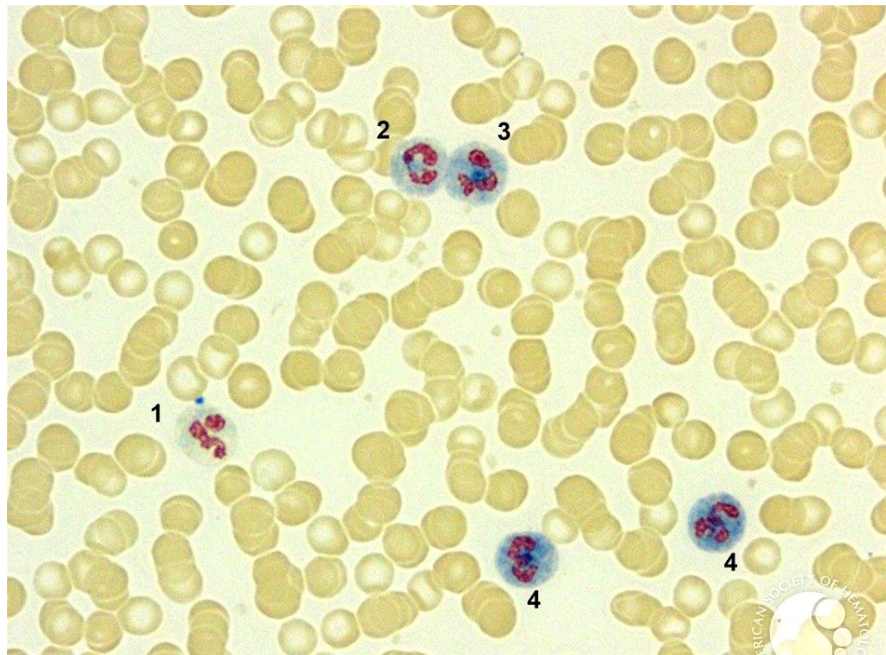
參考區間

RDW-CV	<15%
--------	------

LAP score

區別炎症之類白血病反應與慢性骨髓性白血病 (CML)

- 增加：妊娠真性多血症、續發性多血症、再生不良性貧血、骨髓纖維化
- 減少：惡性貧血、骨髓不良症候群、陣發性夜間血紅素尿症等。

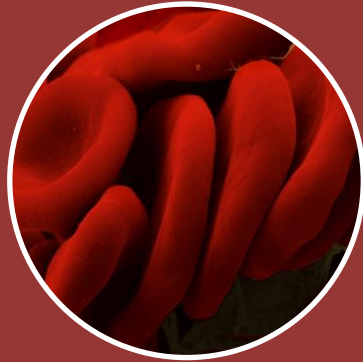

參考區間

LAP
score

40-100 score

What UCL can provide ?



血液學

- CBC/DC
- RBC morphology
- Reticulocyte
- Coomb's test
- LAP score



生化學

- 鐵4項
- Vit.B12
- folic acid
- Hb-EP
- Hb H stain
- Bilirubin

Reference

- <http://www.webmd.com>
Anemia Causes, Types, Symptoms, Diet, and Treatment SOURCES: American Academy of Family Physicians. The American Medical Athletic Association. Albemarle Pulmonary Medical Associates, Reviewed by Melinda Ratini, DO, MS on March 04, 2015
- Guideline for treatment of anemia 北榮 | 何照洪 游介宇
- 高點建國醫護網
- 臨床血液學 | 何敏夫

The logo for WebMD, featuring the word "Web" in a blue, cursive font and "MD" in a bold, black, sans-serif font, with a registered trademark symbol (®) to the upper right of the "D".

Better information. Better health.