


認識胰臟炎

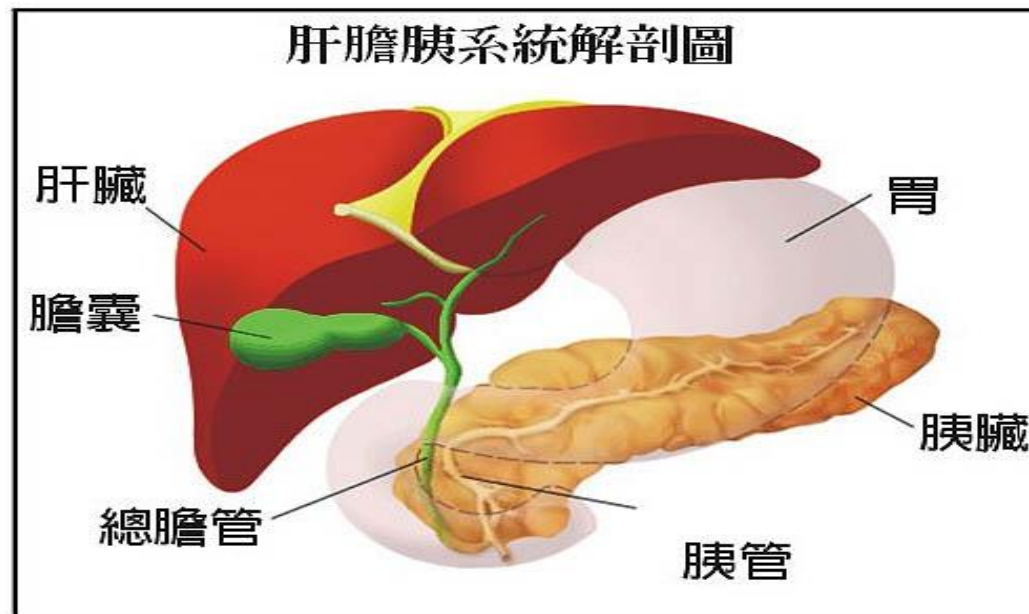
生化組 湯家豪

UCL



胰臟的位置

- 胰臟俗稱「腰尺」，位在上腹部(貼在腹腔後壁)
- 附近有胃、十二指腸、肝、膽等器官，另有總膽管會經過胰臟頭部與胰管會合後進入十二指腸。



胰臟的功能

- 內分泌的功用：分泌胰島素到血液中，調整血糖在適當範圍內。
- 外分泌的功用：分泌十多種消化酵素，幫助消化食物中的養分，以利小腸吸收。



何謂胰臟炎

- 胰臟炎是指胰臟受到本身分泌的酵素所消化，而導致發炎的現象。(酵素中的胰蛋白酶自我激活，造成胰臟自我消化)



病因一：

- 酗酒：可引起急性或慢性胰臟炎，酒精使胰管阻塞，胰液回流造成胰臟「自體消化」破壞，波及臨近的組織與器官。
- 膽結石：因結石於膽胰管內造成阻塞。
- 代謝異常：高三酸甘油酯症及副甲狀腺機能亢進。
- 暴飲暴食。




病因二：

- 藥物造成的副作用：如磺氨類藥物，口服避孕藥，四環黴素。
- 感染：如腮腺炎，病毒性肝炎。
- 其他少見原因有免疫性胰臟炎、胰臟癌、先天性膽管或胰管異常、「內視鏡逆行性膽胰管攝影術」(ERCP)後胰臟炎等發生。



症狀：

- 腹部劇烈疼痛、反射至背部，坐起軀幹向前彎時疼痛會稍為緩和。
- 腹脹、噁心、嘔吐。
- 腹瀉、脂肪便。
- 發燒、心跳過速。
- 高血糖。
- 少數病人有腹水、肋膜積水。
- 嚴重時：腸胃道出血、敗血症、休克等。



檢查：

- 抽血檢驗：血球計數、血清澱粉酶、脂肪酶、肝功能、血糖、血清鈣、動脈氣體分析等。
- 腹部X光攝影。
- 腹部超音波。
- 電腦斷層掃描。
- 內視鏡逆行性膽胰管攝影術（特別適用於高度懷疑膽石性胰臟炎）。
- 核磁共振掃描（MRI）與核磁共振膽胰管造影術（MRCP）。



治療：

- 因胰臟炎是胰臟分泌的消化液無法排出，而消化自體組織，胰臟炎本身並無特別藥物治療。因此，治療方針為支持性療法，使胰臟自行恢復。



治療：

- 禁食。
- 點滴注射。
- 症狀控制。
- 鼻胃管放置，以引流胃液並減壓。
- 細菌感染徵象出現時，可接受抗生素治療。
- 有出血性或壞死性胰臟炎時，可能須接受外科手術。



生活注意事項：

- 「戒酒」為首要目標。
- 採低脂、清淡飲食。
- 禁止喝含咖啡因及酒精的飲料。
- 控制血脂及血糖。
- 遵從醫師醫囑。
- 定期追蹤治療。



臨床檢驗：

Lipase

Amylase

CA199

